Irreversibel elektroporation av levertumörer

– nya möjligheter för selekterade patienter?



I Sverige insjuknar årligen omkring 6 000 personer i kolorektalcancer, vilket gör sjukdomen till den tredje vanligaste cancerformen efter bröst- och prostatacancer. Femårsöverlevnaden för dessa patienter har förbättrats från under 40 procent på 1960–70-talet till över 60 procent under 2000-talets första decennium. Cirka 15–20 procent av alla patienter med kolorektalcancer har synkrona levermetastaser vid diagnostillfället och ytterligare 10–15 procent utvecklar levermetastaser senare i sjukdomsförloppet[1,2].

Mot bakgrund av en ny studie är det rimligt att anta att irreversibel elektroporation, IRE, kommer att ingå i behandlingsarsenalen för selekterade patienter med levertumörer, skriver specialistläkare Petter Frühling i en översikt av detta behandlingsområde.

Omkring en femtedel av alla patienter med levermetastaser är möjliga att operera primärt, ytterligare 10 procent kan bli möjliga att operera efter ”downsizing” med cytostatika[3]. I princip behandlas de flesta patienter med synkrona levermetastaser med oxaliplatinbaserad cytostatika med målet att förlänga överlevnaden (behandla mikro-metastasering), men även att krympa tumörbördan (down-sizing) före leverkirurgi. Behandlingen för patienter med levermetastaser inbegriper ofta kirurgi (förstahandsval) och cytostatika, men även någon form av etablerad ablationsmetod (radiofrekvens- eller mikrovågsbehandling).

Irreversibel elektroporation (IRE) är en relativt ny ablationsmetod som kan ses som ett komplement till de etablerade ablationsmetoderna. Nackdelen med radiofrekvens- och mikro-vågsbehandling är att det sker en värmeutveckling vid behandlingen med dessa metoder vilket gör att till exempel tumörer nära gallvägar inte kan behandlas utan att detta kan orsaka gallgångsskador. Utöver detta är båda metoderna be-

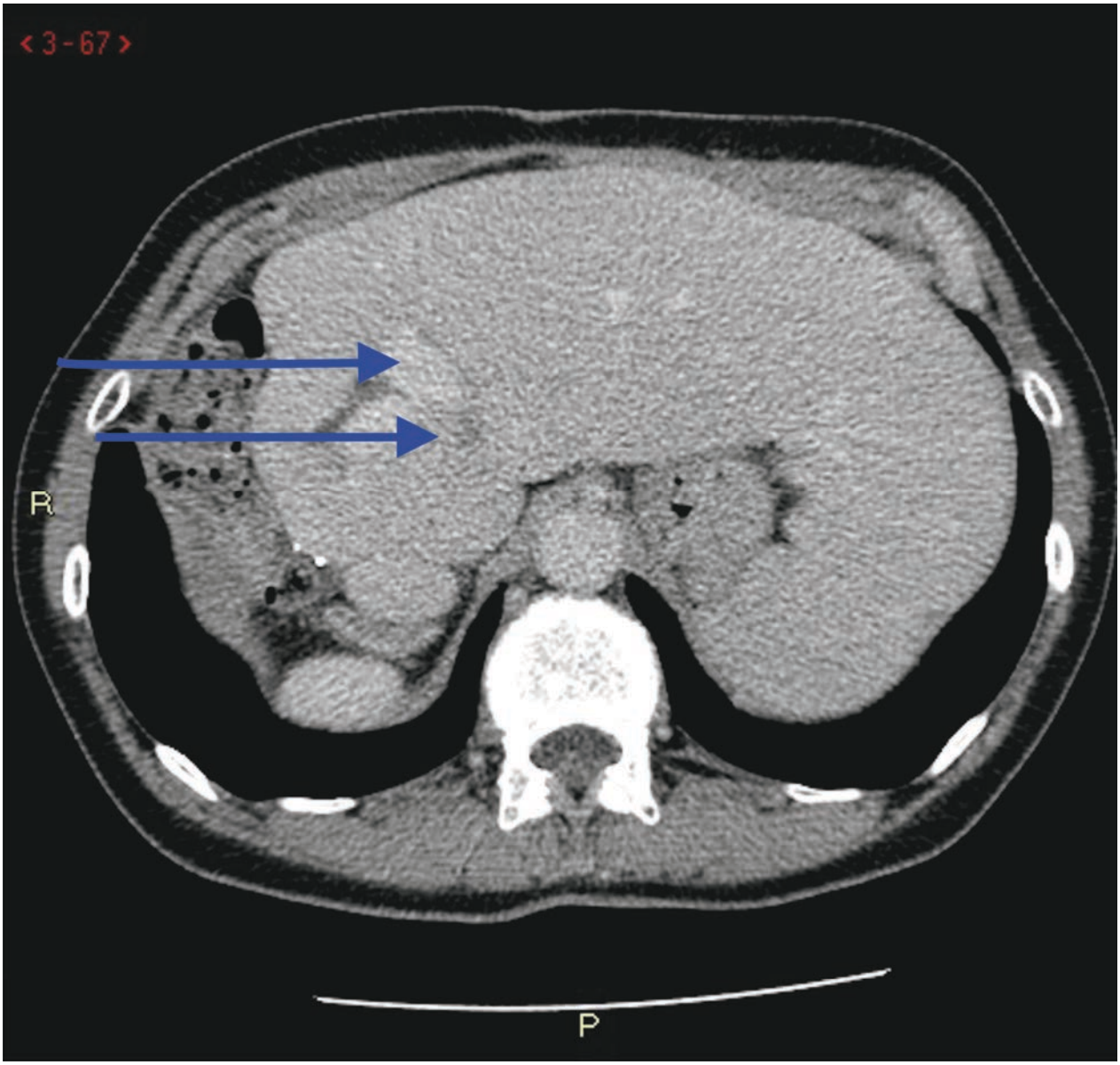

Metastas (nedre pilen) invid en gren från vena porta (övre pilen) hos en patient med kolorektal cancer med levermetastas som tidigare genomgått höger hemihepatektomi.

”Irreversibel elektroporation (IRE) är en relativt ny ablationsmetod som kan ses som ett komplement till de etablerade ablationsmetoderna.”

gränsade av den så kallade ”heat sink-effekten” vilket betyder att blodkärl i närheten av tumören kyler omgivande vävnad och hindrar den värmeutveckling som är nödvändig för att destruera tumören. Resultatet av behandlingen blir således suboptimalt. Fördelen med IRE är att behandlingen kan ges utan väsentlig värmeutveckling av intilliggande organ och strukturer. Följaktligen finns en mindre risk för skador på närliggande gallgångar och blodkärl.

I djurförsök har man testat IRE vad gäller säkerhet och effekt på frisk kroppsvävnad[4, 5, 6]. Försöken visar att vävnadens bindvävsstruktur bevaras intakt och behandlingen skadar varken blodkärl, gallgångar eller andra vitala strukturer[7]. Då IRE inte ger upphov till någon signifikant uppvärmning av vävnaden (temperaturen överstiger inte gränsen för vävnadsskada) påverkas inte behandlingseffekten av närliggande stora blodkärl (”heat sink-effekten”)[5, 6, 8].

”Syftet med studien var att ta reda på om IRE kunde utföras utan allvarliga komplikationer, samt utvärdera behandlingseffekten efter tre och sex månader.”

IRE VID FLERA OLIKA CANCERFORMER

Under de senaste åren har IRE använts för klinisk tumörbehandling på människa vid flera olika cancerformer: lever, njure, prostata, lunga[9, 10, 11]. Undersökningarna som är fas I-studier, visar att man kan behandla tumörer med IRE utan större allvarliga komplikationer. Tumörnekros uppnåddes i majoriteten av de behandlade tumörerna, men undersökningarna visar inte hur effektiv metoden är på längre sikt[11].

IRE utförs i generell narkos med apparatur och elektroder från Angiodynamics, som har ett väl utprovat, kommersiellt tillgängligt system (Nanoknife, Queensbury, NY, USA). Systemet består av en generator, som levererar 10–100 likströmspulsar med en varaktighet av 20–100 millisekunder samt med en spänning på 100–3 000 V. Apparaturen är synkroniserad med patientens EKG, så att risken för hjärtarytmier reduceras. Hur IRE fungerar är inte helt klarlagt. Den rådande teorin är att likströmspulsarna förändrar cellmembranets permeabilitet och bildar små nanoporer vilket möjliggör för mikro- och makromolekyler att åka in och ut ur cellen. Därav namnet elektro- (ström) poration (porer). Således rubbas cellens fysiologiska homeostas vilket leder till celldöd.

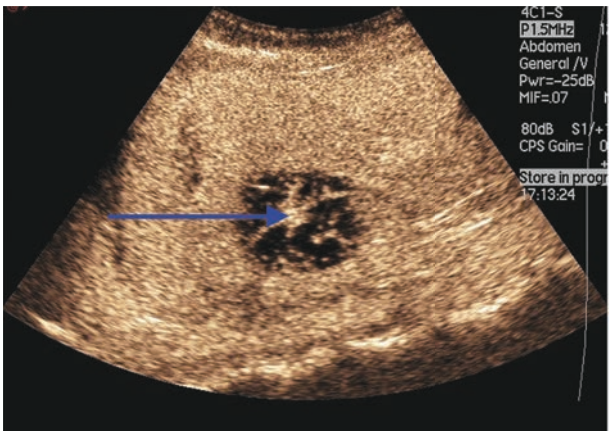

Efter behandling med IRE av samma patient. Longitudinell ultraljudsbild som visar en ablationshåla och bevarad vena porta (pilen) med sidogrenar.

Vi publicerade nyligen våra resultat och erfarenheter av IRE-behandling av levertumörer vid Akademiska sjukhuset i Uppsala[12]. Syftet med studien var att ta reda på om IRE kunde utföras utan allvarliga komplikationer, samt utvärdera behandlingseffekten efter tre och sex månader.

Studien var en singel center icke-randomiserad prospektiv studie som inkluderade patienter som diagnostiserats med levermetastaser eller hepatocellulär cancer (HCC). Totalt inkluderades 30 patienter och 38 tumörer behandlades. Inklusionskriterierna var att tumören inte var kirurgiskt resektabel eller gick att abladera med mikro- eller radiofrekvensvågsbehandling på grund av dess leverlokalisation (nära kärl eller gallvägar). Patienten fick maximalt ha två tumörer, med en diameter på max tre centimeter.

Exklusionskriterier var om man hade pacemaker, nedsatt allmäntillstånd, epilepsi eller liknande krampsjukdomar i anamnesen, eller allvarlig hjärtsjukdom. Samtliga patienter diskuterades på en multidisciplinär konferens, och lämnade skriftligt godkännande. Före behandlingsstart undersöktes samtliga patienter med kontrastförstärkt datortomografi samt ett kontrastförstärkt ultraljud – dagen före och efter behandlingen (för att identifiera eventuella komplikationer) och efter tre månader. En kontrastförstärkt datortomografi gjordes efter 1, och ≥ 6 månader. Undersökningarna syftade framförallt till att utvärdera behandlingseffekten av IRE (storlek på ablationshåla samt om det fanns tumörvävnad kvar).

Behandlingen gavs med hjälp av NanoKnife-apparaturen från Angiodynamics System. Elektroderna placerades perkutant med hjälp av ultraljud. Antalet elektroder bestämdes individuellt, och placerades på ett sådant sätt att de täckte hela tumörvolymen och för att skapa en 5 mm stor ablationshåla utanför tumören. Behandlingen gavs tillsammans med neuromuskulär blockad för att förhindra att strömmen utlöste muskulära kontraktioner, och var synkroniserad med patientens EKG för att minska risken för hjärtarytmier.

Post-operativt observerades samtliga patienter minst 24 timmar. Rutinblodprover (njurfunktion, leverprover och blodvärde) togs postoperativt. Post-operativa komplikationer dokumenterades som mindre (minor), eller större komplikation (major) enligt Society of Interventional Radiology-klassifikationen (SIR). En stor komplikation definierades som en komplikation som kraftigt förlängde sjukhusvistelsen eller påverkade morbiditeten.

RESULTAT OCH DISKUSSION

30 patienter (21 män, 9 kvinnor) inkluderades, och 38 tumörer behandlades. Medianåldern var 63 år, och diagnoserna var levermetastaser till följd av kolorektalcancer (KRLM) (60,5 %), hepatocellular cancer (HCC) (21,1), 7 tumörer (18,4 %) hade någon annan form av primärtumör (till exempel malignt melanom eller neuroendokrin tumör). 18 patienter hade tidigare genomgått leverkirurgi, och 20 patienter hade tidigare behandlats med radiofrekvens- eller mikrovågsbehandling. Medianstorleken på tumören var 24 mm, sex tumörer var marginellt större än 30 mm.

Inga dödsfall inträffade inom 30 dagar. En patient (3,3 %) fick en allvarlig komplikation i form av portaventrombos

och striktur med dilatation i anslutning till det IRE-behandlade området. Patienten behandlades med stent i vena porta och ett PTC-drän med gott resultat. Mindre komplikationer såsom hjärtarytmier, högt blodtryck, hematom i det behandlade området och infektion inträffade hos sex patienter (20,0 %). Av de sju patienter som rapporterade smärta efter ingreppet krävde endast en patient intravenöst morfin. En kortvarig stegring av levertransaminaser noterades hos 13 patienter, men återgick inom några dagar till samma nivåer som före behandlingen. En retrospektiv studie av Froud och medarbetare där man gått igenom 174 patienter visade att omkring 90 % av alla IRE-behandlade patienter får en kortvarig och självbegränsande stegring av sina levertransaminaser[13]. Patienterna stannade i median två dygn på sjukhuset. Av de patienter som stannade länge än två dygn var det framförallt av säkerhetsskäl, då IRE är en ny behandlingsmetod där erfarenheten är begränsad.

Uppföljningen var 100 procent vid kontrollen både efter tre och sex månader. Recidiv bedömdes föreligga om tumör identifierades i det IRE-behandlade området, eller om ablationshålan hade börjat växa. Lokalt recidiv återfanns hos 21,1 procent vid tre och 34,2 procent av fallen vid sex månader. Detta är en något högre recidivfrekvens än vad som rapporterades från till exempel Kingham och Cannon[14, 15]. Att recidivfrekvensen är något högre kan bero på flera saker. Först och främst är inklusionskriterierna inte lika väl definierade i Kinghams och Cannons studier vilket gör en jämförelse svår. Patienterna inkluderade i vår studie kanske även hade mer svårbehandlade tumörer då de var lokaliserade på ett sådant sätt att all annan form av behandling var kontraindicerad. Behandlingsresultatet var bäst för HCC (inga recidiv efter tre månader) jämfört med 26,1 procent recidiv för KRLM för motsvarande period. Recidivfrekvensen var lägre vid behandling av tumörer med volym < 5 cm3 vs > 5 cm3, (18,8 % vs 45,5 %, p= 0,518). Recidivfrekvensen var också lägre hos de sista femton patienterna (12,5 %) jämfört med de första femton patienterna som behandlades (50,0 %). Detta skulle kunna förklaras av att fler av dessa patienter (6 jämfört med 2) hade HCC samt ett inslag av ”learning curve”, där större erfarenhet av apparaturen har en positiv inverkan på resultatet.

Resultaten i vår studie förstärker tidigare erfarenheter av IRE som en relativt säker metod, med god lokal tumörkontroll vid tre och sex månader. Mot bakgrund av detta är det rimligt att anta att IRE kommer att ingå i behandlingsarsenalen för selekterade patienter med levertumörer.

REFERENSER

1. Hackl C, Gerken M, Loss M, Klinkhammer-Schalke M, Piso P, Schlitt HJ. A population-based analysis on the rate and surgical management of colorectal liver metastases in Southern Germany. Int J Colorectal Dis. 2011;26(11):1475-81.

2. Leporrier J, Maurel J, Chiche L, Bara S, Segol P, Launoy G. A population-based study of the incidence, management and prognosis of hepatic metastases from colorectal cancer. Br J Surg. 2006;93(4):465-74.

3. Nordlinger B, Sorbye H, Glimelius B, Poston GJ, Schlag PM, Rougier P, et al. Perioperative chemotherapy with FOLFOX4 and surgery versus surgery alone for resectable liver metastases from colorectal cancer (EORTC Intergroup trial 40983): a randomised controlled trial. Lancet. 2008;371(9617):1007-16.

4. Edd JF, Horowitz L, Davalos RV, Mir LM, Rubinsky B. In vivo results of a new focal tissue ablation technique: irreversible electroporation. IEEE Trans Biomed Eng. 2006;53(7):1409-15.

5. Lee EW, Loh CT, Kee ST. Imaging guided percutaneous irreversible electroporation: ultrasound and immunohistological correlation. Technology in cancer research & treatment. 2007;6(4):287-94.

6. Rubinsky B, Onik G, Mikus P. Irreversible electroporation: a new ablation modality--clinical implications. Technology in cancer research & treatment. 2007;6(1):37-48.

7. Maor E, Ivorra A, Leor J, Rubinsky B. The effect of irreversible electroporation on blood vessels. Technology in cancer research & treatment. 2007;6(4):307-12.

8. Davalos RV, Mir IL, Rubinsky B. Tissue ablation with irreversible electroporation. Ann Biomed Eng. 2005;33(2):223-31.

9. Onik G, Mikus P, Rubinsky B. Irreversible electroporation: implications for prostate ablation. Technology in cancer research & treatment. 2007;6(4):295-300.

10. Ball C, Thomson KR, Kavnoudias H. Irreversible electroporation: a new challenge in “out of operating theater” anesthesia. Anesth Analg. 2010;110(5):1305-9.

11. Thomson KR, Cheung W, Ellis SJ, Federman D, Kavnoudias H, Loader-Oliver D, et al. Investigation of the safety of irreversible electroporation in humans. J Vasc Interv Radiol. 2011;22(5):611-21.

12. Fruhling P, Nilsson A, Duraj F, Haglund U, Noren A. Single-center nonrandomized clinical trial to assess the safety and efficacy of irreversible electroporation (IRE) ablation of liver tumors in humans: Short to mid-term results. Eur J Surg Oncol. 2017.

13. Froud T, Venkat SR, Barbery KJ, Gunjan A, Narayanan G. Liver Function Tests Following Irreversible Electroporation of Liver Tumors: Experience in 174 Procedures. Tech Vasc Interv Radiol. 2015;18(3):140-6.

14. Kingham TP, Karkar AM, D’Angelica MI, Allen PJ, Dematteo RP, Getrajdman GI, et al. Ablation of perivascular hepatic malignant tumors with irreversible electroporation. J Am Coll Surg. 2012;215(3):379-87.

15. Cannon R, Ellis S, Hayes D, Narayanan G, Martin RC, 2nd. Safety and early efficacy of irreversible electroporation for hepatic tumors in proximity to vital structures. J Surg Oncol. 2013;107(5):544-9.

PETTER FRÜHLING, SPECIALISTLÄKARE I KIRURGI VID HUDIKSVALLS SJUKHUS,
OCH DOKTORAND VID INSTITUTIONEN FÖR KIRURGISKA VETENSKAPER, UPPSALA UNIVERSITET,
PETTER.FRUHLING@SURGSCI.UU.SE.